

# ABORDAJES CRANEANOS MÍNIMAMENTE INVASIVOS TIPO KEYHOLE PARA PATOLOGÍA NEUROQUIRÚRGICA

DR. O. MARCELO BUTRON V.  
NEUROCIRUJANO.  
SERVICIO DE NEUROCIRUGÍA  
HOSPITAL BARROS LUCO TRUDEAU.  
ombutron@gmail.com

## RESUMEN

**Introducción:** Describir experiencia actual en cirugías craneanas mínimamente invasivas tipo cerradura o keyhole.

**Material y Métodos:** Entre julio del 2003 y julio del 2008, 26 pacientes fueron operados usando abordajes tipo keyhole, el transciliar supraorbitario y el micropterional: 15 aneurismas, 9 tumores, 1 cavernoma y 1 hidrocefalia triventricular. Se presentan aspectos técnicos correspondientes.

**Resultados:** Se cumplieron objetivos terapéuticos similares a técnicas quirúrgicas tradicionales sin que el mínimo tamaño de la craneotomía haya entorpecido la cirugía.

**Conclusiones:** Los abordajes tipo Keyhole ofrecen una alternativa quirúrgica eficiente en pacientes debidamente seleccionados.

## SUMMARY

**Objective:** to describe actual experience with keyhole approach in cranial surgery.

**Methods:** Between July 2003 and 2008 26 patients were operated through transciliar supraorbital and micropterional approach: 15 aneurysm, 9 brain tumors, 1 cavernoma and 1 hydrocephalus. Technical aspects are presented.

**Results:** Therapeutical objectives were accomplished without difficulties related to craniotomy size.

**Conclusion:** Keyhole approaches are an efficient surgical alternative in selected patients.

Key words: keyhole approach, transciliar, micropterional.

ARTÍCULO RECIBIDO: 01-09-08

ARTÍCULO APROBADO PARA PUBLICACIÓN: 03-10-08

## INTRODUCCION

El desarrollo de la medicina a lo largo de la historia ha planteado a la cirugía desafíos constantes de crecimiento sostenido de la mano de dos grandes elementos, el desarrollo tecnológico y el crecimiento profesional. En relación al primero, el diseño y fabricación de equipamiento más eficiente, moderno y versátil, el uso de técnicas de optimización de la iluminación, magnificación de la imagen, desarrollo de instrumental de microcirugía, sistemas de monitoreo de pacientes y el advenimiento de medicamentos más eficientes asociado al enriquecedor crecimiento de la neuroimagen han significado un aporte constante a la microcirugía, y en relación al crecimiento profesional, el desarrollo de técnicas operatorias que aprovechen toda la tecnología disponible, han significado en la Neurocirugía la necesidad de crecer junto a estos desarrollos, con una lógica orientación hacia el surgimiento de procedimientos no invasivos (radiocirugía) o mínimamente invasivos (terapia endovascular), consolidando en el área quirúrgica propiamente tal, el surgimiento de cirugías craneanas por diversos abordajes a lo largo de la historia para desembocar recientemente en el desarrollo de craneotomías mínimas, pequeñas, tipo cerradura o keyhole, para el tratamiento de lesiones intracraneales (1, 2).

Al ser la cavidad craneana una estructura inextensible y de forma redondeada, permite que estas cirugías se basen en dos principios: 1) el campo quirúrgico se agranda a medida que se distancia del punto de entrada; y 2) las estructuras anatómicas profundas, incluso contralaterales, pueden ser alcanzadas o visualizadas a través de un punto de acceso tipo keyhole bien ubicado. Por lo tanto, si bien las lesiones superficiales requieren de craneotomías al menos de su tamaño, las lesiones

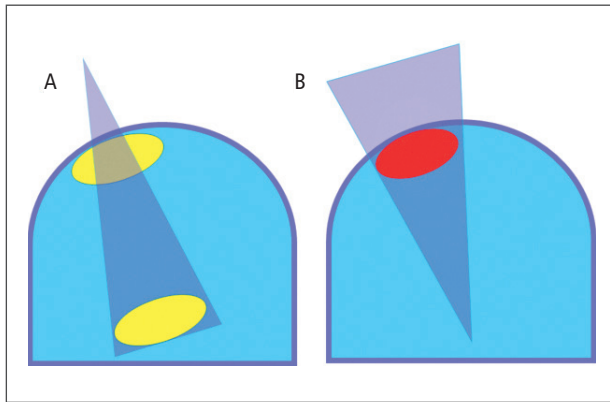


Figura 1: A. El campo operatorio se agranda a medida que se aleja del punto de entrada. B. En las lesiones superficiales, la craneotomía debe ser al menos del tamaño de la lesión.

profundas pueden accederse por craneotomías pequeñas tipo cerradura dada la inversión de la pirámide de exposición quirúrgica (Figura 1).

El desafío que estos procedimientos quirúrgicos implican, obligan a la incorporación de asistencia endoscópica en diversos pasos de estas cirugías para optimizar la visualización de estructuras anatómicas eventualmente ocultas y están condicionados a un minucioso estudio de los exámenes neuroimagenológicos preoperatorios para realizar la planificación quirúrgica óptima.

El objetivo primordial de esta publicación es describir los alcances de estas técnicas quirúrgicas mínimamente invasivas con especial énfasis en dos tipos de abordajes tipo keyhole, el transciliar supraorbitario y el micropterional.

#### MATERIAL Y METODOS

Desde julio del 2003 a julio del 2008 se realizaron abordajes Keyhole a un total de 26 pacientes portadores de lesiones consideradas de fosa craneal anterior y media susceptibles de beneficiarse de ésta técnica quirúrgica.

De las variables epidemiológicas, ninguna se considera importante para la presente publicación.

La técnica operatoria fue la siguiente:

**Abordaje transciliar supraorbitario:** incisión transciliar fuera de la escotadura supraorbitaria, disección subperióstica del cráneo y exposición de punto keyhole, trépano pterional pequeño, plaqueta ósea frontal supraorbitaria mínima de aproximadamente 2 cm de diámetro **sin incluir hueso temporal**, fresado minucioso de la tabla interna del techo orbitario y de este techo orbitario en sí, para aumentar la exposición quirúrgica, apertura dural arciforme de base anterior, exposición subfrontal de cisternas basales y del complejo optocarotídeo y estructuras vecinas, excéresis o clipaje de la lesión con apoyo endoscópico, utilizándose sólo la óptica del endoscopio pues sólo se busca el soporte visual del mismo, cierre dural, reposición de plaqueta ósea y fijación con material de osteosíntesis y cierre de piel por planos con sutura plástica (Figura 2).

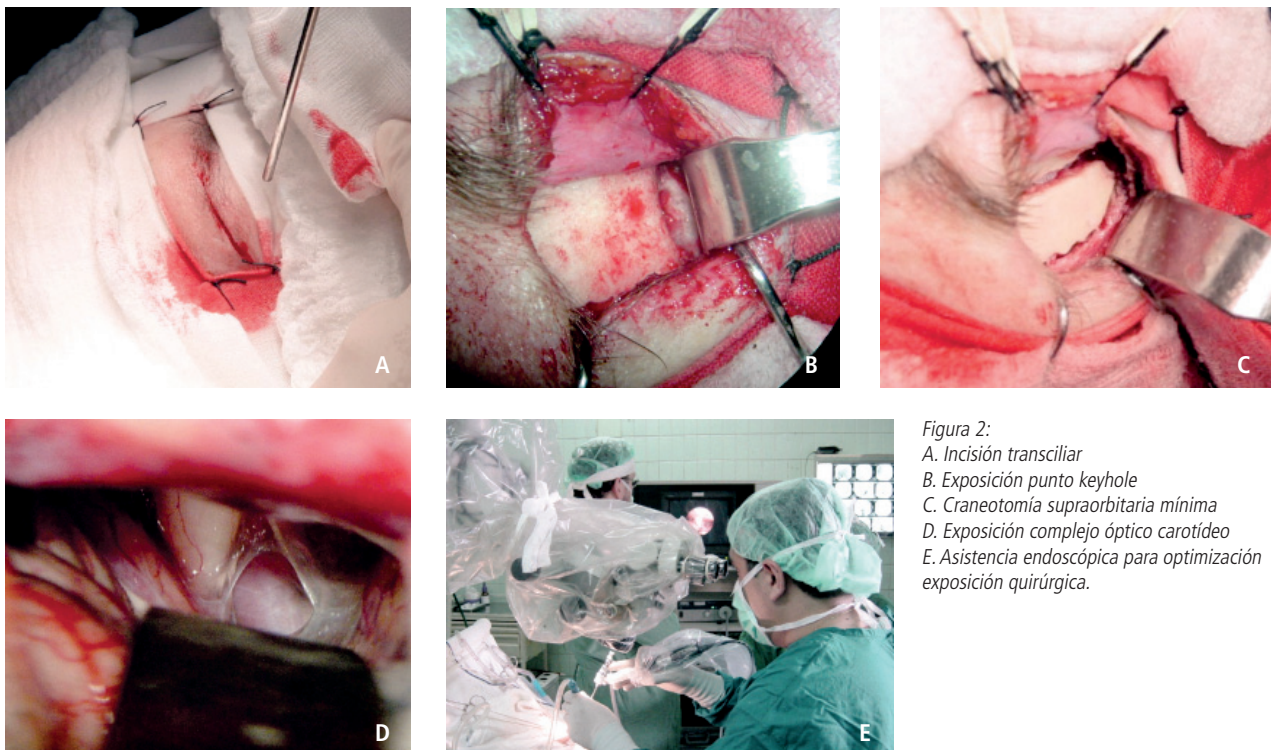


Figura 2:  
A. Incisión transciliar  
B. Exposición punto keyhole  
C. Craneotomía supraorbitaria mínima  
D. Exposición complejo óptico carotídeo  
E. Asistencia endoscópica para optimización exposición quirúrgica.

**Abordaje Micropterional:** incisión arciforme pequeña témprofrontal sobre borde anterior línea inserción pelo, disección subperióstica músculo temporal, exposición ptérion con craneotomía pterional mínima que incluye hueso temporal, apertura dural arciforme de base anterior, apertura valle silviano y exposición complejo opticocarotídeo y estructuras vecinas, resección o clipaje lesional con asistencia endoscópica, cierre dural hermético, reposición plaqueta ósea con material de osteosíntesis y cierre piel en tres planos (3).

Todos los pacientes se operaron con TAC cerebral post operatorio y se determinó su alta hospitalaria según su evolución.

## RESULTADOS

Del total de 26 pacientes operados, todas las cirugías fueron realizadas por el autor del artículo. Los aspectos epidemiológicos se describen en la Tabla N°1.

**TABLA 1. ASPECTOS EPIDEMIOLÓGICOS Y TIPOS LESIONALES**

EDAD	RANGOS	17 A 81 AÑOS	
	PROMEDIO	46.9 AÑOS	
SEXO	FEMENINO	16	
	MASCULINO	10	
LESIONES	ANEURISMAS	A C Media	9 Pctes.
		A Co Posterior	5 Pctes.
		A Car Oftálmico	1 Pcte.
	TUMORES	Meningiomas	3 Pctes.
		Craneofaringioma	1 Pcte.
		Tu Hipófisis	5 Pctes.
	OTRAS LESIONES	Hidrocefalia	1 Pcte.
Cavernoma		1 Pcte.	

Los diagnósticos de los pacientes incluyeron 15 aneurismas cerebrales, 1 cavernoma cerebral, una hidrocefalia triventricular y 9 tumores cerebrales desglosados de la siguiente forma: 1 craneofaringioma, tres meningiomas y 5 tumores de hipófisis.

De todas las lesiones, el más voluminoso fue un macroadenoma pituitario de 37 mm de diámetro mayor y el más pequeño un meningioma del surco olfatorio de 12 mm de diámetro. De las lesiones aneurismáticas, 5 correspondieron a aneurisma de comunicante posterior, 1 carótido oftálmico y 9 de arteria cerebral media (todos operados mediante abordaje micropterional).

Los criterios que se eligieron para no indicar un abordaje keyhole fueron los siguientes: seno frontal extenso que dificultaba el abordaje, lesiones selares con extensión supraselar que sobrepasa el tercio medio del tercer ventrículo, lesiones paraselares con invasión de seno cavernoso y aneurismas cerebrales que se consideraron, a criterio del autor, de difícil control proximal para el clipaje seguro del mismo y aneurismas rotos en periodo agudo de la hemorragia con evidencias tomográficas de hipertensión intracraneana, dada la dificultad para apertura cisternal en hemorragia subaracnoidea reciente a través de craneotomía pequeña.

Las complicaciones relativas a las cirugías fueron las siguientes: resección tumoral subtotal en 4 de los tumores cerebrales, condición no relativa al abordaje seleccionado y dos rupturas intraoperatorias de aneurismas cerebrales, ambas en sendos aneurismas de sifón carotídeo en relación al nacimiento de la arteria comunicante posterior, situación que pudo ser manejada con la técnica tradicional de aspiración sobre sitio de ruptura, instalación de clip transitorio proximal al aneurisma y reposicionamiento del clip definitivo sobre el aneurisma. En ambos casos toda la secuencia de maniobras quirúrgicas no se vió entorpecida por el tamaño del abordaje. En el resto de los pacientes no se presentaron complicaciones adicionales y cuatro de ellos debieron salir intubados a ventilación mecánica en el postoperatorio inmediato.

Un factor importante a mencionar es la importante reducción en el tiempo operatorio al ser un abordaje más abreviado y de menos exposición tisular, disminuyendo en 42 minutos en promedio el tiempo operatorio en estas fases de la cirugía (abordaje y cierre). Además, siendo un dato por corroborar estadísticamente, debo destacar la significativa sensación de bienestar de los pacientes en el postoperatorio inmediato, con escasos síntomas postoperatorios, considerados relativos a la mínima retracción cerebral durante la cirugía. El edema periorbitario ante abordaje transiliar supraorbitario cedió en todos los pacientes a las 48 a 72 horas de la cirugía.

## DISCUSIÓN

La selección del abordaje quirúrgico en neurocirugía para el tratamiento de diversas patologías intracraneanas considera diversos factores:

posición, tipo y tamaño lesional, condición clínica neurológica y general del paciente, acceso a instrumental y equipamiento adecuado y suficiente para ejecutar diversos actos quirúrgicos y finalmente, aunque no menos importante, experiencia y familiaridad del cirujano con diversas alternativas quirúrgicas (4).

En relación a las lesiones quirúrgicas de la fosa craneana anterior, que en adultos significan más de un 70% de las lesiones quirúrgicas, existen diversos abordajes quirúrgicos propuestos; desde los clásicos como el abordaje pterional, que tiene la ventaja de ser una vía largamente conocida, lo que facilita su ejecución, hasta los abordajes de base de cráneo que incluyen la remoción, con ulterior reconstrucción del reborde orbitario, el Ptérion y el techo de la órbita, teniendo todos ellos indicaciones específicas y/o alternativas, seleccionando el abordaje acorde a los factores inicialmente expuestos. Sin embargo, durante los pasados años se han descrito nuevos abordajes cada vez más pequeños, tendientes a disminuir la exposición quirúrgica del paciente, de tal forma que, lo que hoy en día se está considerando ideal es el abordaje más pequeño posible para conseguir un resultado quirúrgico óptimo (5).

De los abordajes mínimamente invasivos para la fosa craneana anterior y media, inicialmente el abordaje transciliar supraorbitario y más recientemente el micropterional, han demostrado su utilidad y versatilidad en la resolución de patología de ésta localización. En nuestras manos las características de la lesión para indicar éste abordaje figuran en la Tabla N°2.

Desde el punto de vista anatómico, se ha demostrado que el abordaje supraorbitario ofrece un área de exposición quirúrgica muy similar a la obtenida por el abordaje pterional o al órbitozigomático, sin embargo los máximos ángulos de exposición horizontal o vertical son superiores en los abordajes tradicionales, por lo tanto se concluye que el elemento crucial para la selección de estos abordajes quirúrgicos, no radica en el área quirúrgica a exponer, sino hasta dónde quiere el cirujano llegar con dichos abordajes, por lo tanto es imprescindible no asumir que no existe un sólo abordaje que pueda abarcar todas las patologías neuroquirúrgicas (6).

**¿Es justificable reducir el tamaño de la plaqueta ósea en la cirugía de patología craneana compleja?**

Para contestar esta pregunta es necesario plantearse otra pregunta ¿Qué espera un paciente portador de una lesión cerebral con indicación quirúrgica de su médico tratante? Indudablemente cuando a un paciente portador de una lesión cerebral se le plantea esta pregunta, lo primero que el paciente contesta es que espera la mejor cirugía posible para su lesión, entendiendo que aspira a quedar tratado, ojalá en forma definitiva, de su patología de base. Por este motivo, todos los abordajes quirúrgicos tienen indicaciones específicas y opcionales. Los abordajes tipo keyhole están indicados en todas las patologías en los que por ubicación, tipo y tamaño pueden ser resecaos o clipados con la menor exposición tisular posible, no sólo por que reducen el tamaño de la incisión o de la cra-

**TABLA 2. INDICACIONES DE LOS ABORDAJES TIPO KEYHOLE**

1. Lesiones selares con extensión supraselar que llegue a 20 a 30 mm sobre las clinoides.
2. Tumores de piso anterior de menos de 35 mm de altura.
3. Aneurismas de sifón carotídeo de segmento carotidofáltmico hasta bifurcación que permita control proximal de la arteria aferente.
4. Aneurismas silvianos, AcoA, basilar y múltiples accesibles por el mismo abordaje.
5. Tumores selares, supraselares o paraselares extensos preferentemente quísticos que solo requieran biopsia de la pared y vaciamiento del quiste.
6. Fístula LCR por fracturas de lámina cribosa sin compromiso del seno frontal.
7. Hidrocefalia triventricular

neotomía, sino porque se adecuan óptimamente a su patología, acortan el tiempo quirúrgico, disminuyen el riesgo de complicaciones relativas a mayor exposición tisular, tienen una recuperación post operatoria más corta y menos sintomática y, desde el punto de vista estético, la cicatriz operatoria es pequeña, de cierre rápido y poco perceptible.

Por otra parte, de nada sirve ofrecer un abordaje pequeño si la patología requiere un abordaje que de mayores ángulos de exposición quirúrgica para poder llegar a toda la extensión de la lesión, por lo tanto, estos abordajes son una opción más dentro de todas las alternativas quirúrgicas a las que un paciente debe tener acceso.

**CONCLUSIÓN**

Las craneotomías tipo cerradura o keyhole ofrecen una alternativa quirúrgica a pacientes portadores de lesiones que por diversos factores se consideran abordables por este acceso, significando en ellos una cirugía más corta, de menor exposición quirúrgica, menos sintomática y resolutiva. La selección individual de abordajes quirúrgicos dependen de la anatomía regional del paciente, extensión de la lesiones hasta donde el cirujano pretende acceder y de los ángulos de trabajo considerados necesarios en la planificación preoperatoria. El punto crucial es que debe usarse el que se considere el "mejor abordaje posible" para cada paciente y no usar un único tipo de abordaje para todas las patologías.

## **BIBLIOGRAFÍA**

1. Perneczki A, Fries G. Endoscope-assisted Brain Surgery: Part 1: Evolution, Basic Concept and Current Technique. *Neurosurgery* 1998; 42:219-25.
2. Lang O, Gong Z, Kang D et al. *Surg Neurol* 2006; 66 suppl 1:52-9.
3. Nathal E, Gómez-Amador JL. Anatomic and surgical basis of the Sphenoid Ridge keyhole approach for cerebral aneurysms. *Neurosurgery* 56, [ONS Suppl 4] ONS-173-ONS-185, 2005.
4. Fries G, Perneczki A. Endoscope-assisted Brain Surgery: Part 2 – Analysis of 380 Procedures. *Neurosurgery* 1998; 42:226-32.
5. Paladino J, Mrak G, Miklic P, Jednacok H, Mihaljevic D. The Keyhole concept in aneurysm surgery-a comparative study: Keyhole versus standard craniotomy. *Minim Invasive Neurosurg.* 2005 Oct; 48(5): 251-8.
6. Figueiredo E, Deshmukh V, Speztler R et al. An Anatomical Evaluation of the Mini-Supraorbital Approach and Comparison with Standard Craniotomies. *Neurosurgery* 59[ONS Suppl 4]: ONS-212-ONS-220, 2006.